

**Maarten de Rijk**  
neuroloog, Catharina Ziekenhuis

**Sander Wolters**  
aios radiologie, Catharina  
Ziekenhuis

**Lisanne Hollander**  
anios SEH, Catharina Ziekenhuis

# Op z'n gezicht gevallen

**E**en 52-jarige man wordt na een collaps door de ambulance naar de SEH gebracht. De patiënt had die avond ongeveer een halve fles cognac gedronken en was naar bed gegaan. Na opstaan uit bed om water te pakken is hij na twee stappen lopen gecollabeerd en op zijn aangezicht terechtgekomen. Volgens zijn echtgenote, die getuige van het voorval was, was patiënt hierna tien minuten bewusteloos. Bij het herstel van bewustzijn bleek er geen spra-

ke van inprentingsstoornissen of retrograde amnesie. De voorgeschiedenis vermeldt een recentelijk vastgestelde hypertensie.

Op de SEH zagen we een man met hevige pijn aan linkeroor en kaak. Hij is misselijk en duizelig zonder braken. Bij lichamelijk onderzoek heeft hij een maximale EMV-score en geen neurologische uitval. Hij heeft een snijwonding van 3 cm rechts op de kin en drukpijn ter plaatse van zijn kaakopje links zonder palpabele fracturen. Het linkeroor laat bloed zien in de gehoorgang. Klinisch wordt gedacht aan een schedelbasisfractuur.

door het naar dorsaal verplaatsen van het kaakopje tijdens de val op de kin de ventrale wand van de uitwendige gehoorgang werd beschadigd. Dit letsel verklaart het bloedverlies uit het linkeroor. ■

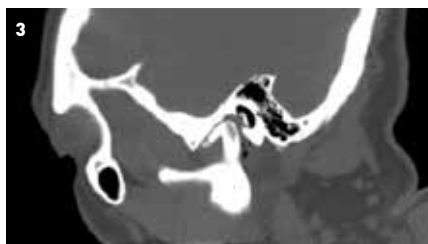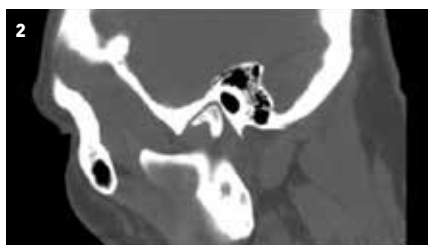
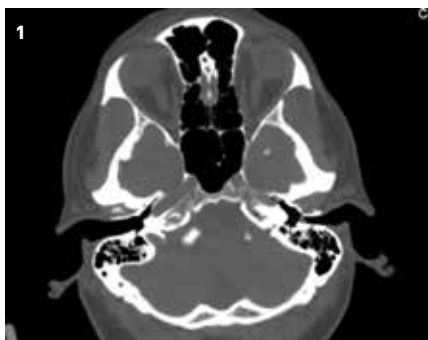#### contact

[lisanne.hollander@catharinaziekenhuis.nl](mailto:lisanne.hollander@catharinaziekenhuis.nl)  
cc: [redactie@medischcontact.nl](mailto:redactie@medischcontact.nl)

#### Heeft u ook een interessante casus voor deze rubriek?

Stuur tekst (max. 300 woorden) en beeld naar [redactie@medischcontact.nl](mailto:redactie@medischcontact.nl).

- 1 Links-rechtsverschil
- 2 Niet-aangedane zijde
- 3 Aangedane zijde

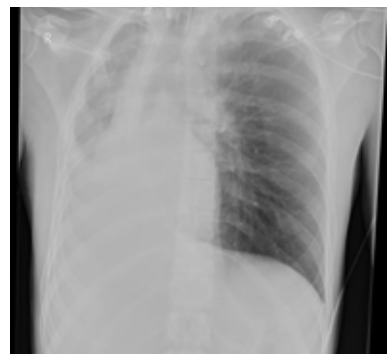

Laboratoriumuitslagen en het ecg laten geen bijzonderheden zien. Er wordt een CT-scan van de hersenen gemaakt waarop een fractuur wordt gezien van de ventrale zijde van het benig deel van de uitwendige gehoorgang richting kaakgewricht links zonder mandibulafractuur. En daarbij een hemorragische contusiehaard hoog aan de convexiteit links met traumatisch subarachnoïdaal bloed in de sulcus precentralis.

De patiënt werd opgenomen op de afdeling Neurologie en de kno-arts werd in consult gevraagd. Er werd een expectatief beleid gevoerd. Tijdens de policonrole bij de neuroloog zes weken later had de patiënt vrijwel geen klachten meer. De kno-arts zag een rustig oor met een intacte huid in de gehoorgang zonder gehoorschade.

Samenvattend was er bij deze patiënt sprake van een bloeding uit het linkeroor na val op de kin waarbij schedelbasisfractuur werd uitgesloten. Op de CT-scan van de hersenen kon worden vastgesteld dat

## Wat ziet u?



Een 22-jarige man, opgenomen in verband met een hersenabces, wordt acuut respiratoir insufficiënt. Wat ziet u op de thoraxfoto die na intubatie wordt gemaakt?

[U kunt reageren op \[medischcontact.nl/watzietu\]\(https://www.medischcontact.nl/watzietu\).](https://www.medischcontact.nl/watzietu)



Het antwoord vindt u volgende week in Medisch Contact.