

## Traumatische thoracale aortaruptuur

**E**

Een 48-jarige man wordt tijdens wegwerkzaamheden aangereden door een personenauto. Bij aankomst van de ambulance is patiënt comateus. Verder is er sprake van een tachycardie (154 per minuut). Er zijn geen aanwijzingen voor pulmonaal letsel. Klinisch zijn er meerdere fracturen aan de extremiteiten. Ter plaatse van het ongeval wordt hij geïntubeerd en gestabiliseerd door het Mobiel Medisch Team.

Bij aankomst op de Spoedeisende Hulp volgt traumascreening volgens Advanced Trauma Life Support (ATLS). Op

een hierbij vervaardigde X-thorax (zie foto 1) wordt een breed impo-  
nerend mediastinum  
gezien, waarbij de  
aortaknop niet goed  
afgrensbaar is. Een  
en ander is verdacht  
voor een ruptuur van  
de thoracale aorta. Er  
zijn geen tekenen van  
pneumothorax.  
Er wordt een CT-scan  
van de thorax verricht  
met arterieel contrast  
(zie foto 2). Hierbij  
wordt de diagnose  
'thoracale aortarup-  
tuur' bevestigd ter

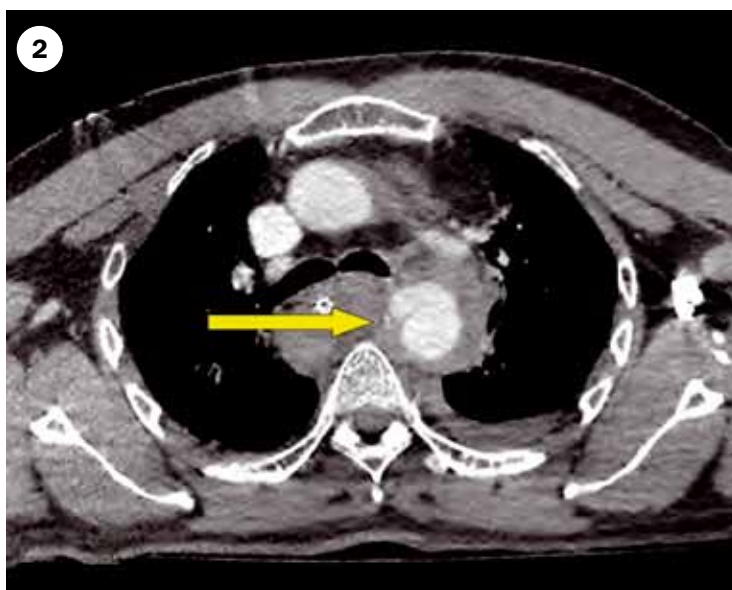
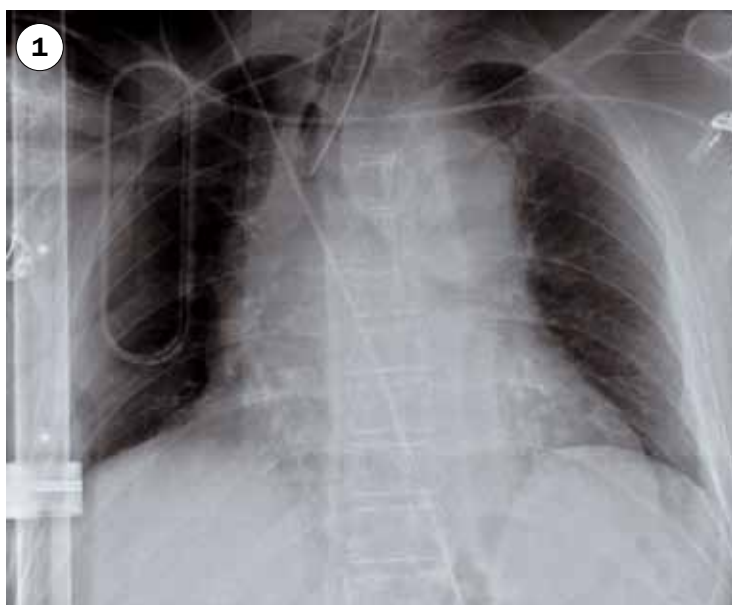plaatse van het ligamentum arteriosum door extravasaat met contrast (*gele pijl*). Patiënt wordt direct behandeld met een Thoracic EndoVascu-  
lair Aorta Repair (TEVAR), die ongecompliceerd  
verloopt.

Inmiddels vergaat het de patiënt goed. Hij verblijft in een revalidatiecentrum. Hij is neurologisch goed hersteld: EMV maximaal. Fracturen eveneens goed hersteld. Met betrekking tot de TEVAR zijn vooralsnog geen complicaties opgetreden. Gezien de uitgangssituatie een mooie afloop.

A. Vergunst, algemeen militair arts, Koninklijke Luchtmacht,  
R.J. Beuk, vaatchirurg,  
J.T. Winkelhorst, chirurg in  
opleiding tot traumachirurg,  
allen werkzaam bij Medisch  
Spectrum Twente, Enschede.

Correspondentieadres:  
j.winkelhorst@mst.nl;  
c.c.: redactie@medischcontact.nl

beeld: auteurs



Via de rubriek Gezien kunt u opmerkelijke casuïstiek aan uw collega's tonen. U kunt uw bijdrage (beeld of geluid) met korte uitleg sturen naar [redactie@medischcontact.nl](mailto:redactie@medischcontact.nl). De redactie heeft het recht inzendingen te redigeren en in te korten.



Wilt u liever eerst zelf puzzelen? Ga dan naar [www.medischcontact.nl](http://www.medischcontact.nl).

nl, bekijk alvast het beeldmateriaal dat wij voor u hebben klaarliggen en bedenk wat daarop is te zien. In het eerstvolgende nummer van Medisch Contact leest u of u het bij het rechte eind had!