

**Tim Schutte**

aios interne geneeskunde, Zaans Medisch Centrum

**Parisa Mohammadi**

coassistent SEH-interne Geneeskunde, Zaans Medisch Centrum

**Frans van Hoorn**

radioloog, Zaans Medisch Centrum

**Martijn Kross**

longarts, Zaans Medisch Centrum

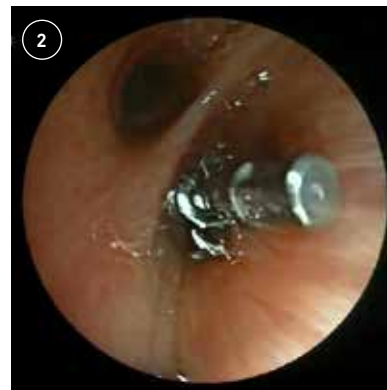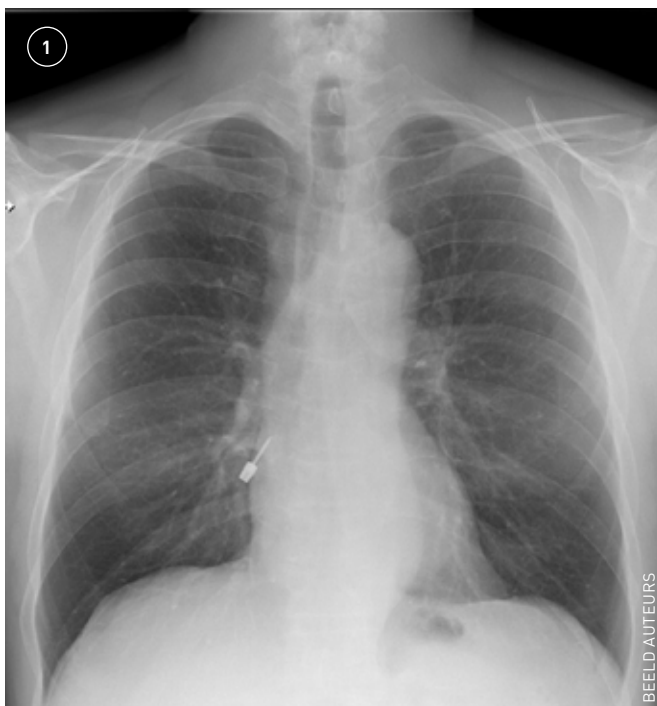# Een complicatie van behandeling bij de tandarts

**E**en 61-jarige man komt naar de Spoedeisende Hulp vanwege een prikkelhoest die is ontstaan na een behandeling bij de tandarts. De tandarts, die is meegekomen, geeft aan dat hij bezig was een implantaat te fixeren toen het bitje van de schroevendraaier losliet en patiënt dit vervolgens aspireerde of doorslikte. Patiënt is niet dyspnoïsch, heeft geen pijn, hoest geen slijm of bloed op, is niet misselijk en heeft niet gebraakt. Het lichamelijk onderzoek is niet afwijkend. Naast een staande x-thorax (zie foto 1) in twee richtingen werd een target-CT gemaakt om de exacte locatie te bepalen en om complicaties uit te sluiten.

Aspiratie van een corpus alienum komt regelmatig voor, maar meestal wordt dit door prikkeling direct weer opgehoest. Vanwege de anatomie van carina en hoofdbronchus, met een scherpere hoek van de rechter hoofdbronchus, zal een corpus alienum zich vaker rechts dan links bevinden. We hebben direct een bronchoscopie met extractie verricht, die ongecompliceerd is verlopen. Het bitje

bevond zich distaal in de bronchus intermedius (zie foto 2). Een mogelijke complicatie is een perforatie van de luchtweg en/of het verder distaal verplaatsen van het corpus alienum waarvoor chirurgie noodzakelijk kan zijn. Na de bronchoscopie was patiënt klachtenvrij en kon de tandarts het bitje weer mee terugnemen naar zijn praktijk. ■

Eén van de twee staande x-thoraxen. Rechts over de rechterhartcontour op de AP-opname bevindt zich het corpus alienum in de rechteronderkwabsbronchus.



Bronchoscopie waarop het bitje te zien is in de bronchus intermedius.

## contact

[schutte.t@zaansmc.nl](mailto:schutte.t@zaansmc.nl)

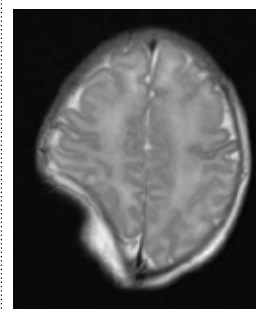
cc: [redactie@medischcontact.nl](mailto:redactie@medischcontact.nl)

## Heeft u ook een interessante casus voor deze rubriek?

Stuur tekst (max. 300 woorden) en beeld naar [redactie@medischcontact.nl](mailto:redactie@medischcontact.nl).

Als uw casus wordt gepubliceerd, ontvangt u van ons het boek *Canon van de geneeskunde in Nederland*.

## Wat ziet u?



Na anderhalf uur persen wordt een jongetje geboren via een secundaire keizersnee. Hij heeft een goede start, maar een indeuking van zijn schedel valt op. Wat ziet u?

U kunt reageren op [medischcontact.nl/watzietu](https://medischcontact.nl/watzietu).

Het antwoord vindt u volgende week in Medisch Contact.

