

Cheno Abas
dermatoloog, huidziekenhuis
Dermicis, Haarlem

dr. Herman Engelkens
dermatoloog, Ikazia Ziekenhuis,
Rotterdam

dr. Ad Dees
internist, Ikazia Ziekenhuis,
Rotterdam

Rode vlekken op de onderbenen

Op vrijdagochtend wordt de dienstdoend internist opgeroepen. Een 68-jarige man heeft zijn huisarts geconsulteerd vanwege kortademigheid. Daarnaast merkte hij rode vlekken op zijn benen op. Patiënt is uitvoerig bekend in het ziekenhuis, onder andere bekend met hartfalen, die recentelijk goed onder controle is, en twee jaar geleden een sigmoïdcarcinoom.

Bij aankomst op de SEH is de man angstig vanwege de huiduitslag, maar verder is hij stabiel en koortsvrij. Zijn huidige medicatie: acenocoumarol, carvedilol, eplerenon, allopurinol en bumetanide. Bij lichamelijk onderzoek zien we op zijn beide onderbenen niet wegdrubbare erythematuze maculae (zie foto). Differentiaaldiagnostisch denken we vooral aan een snel uitbreidende vasculitis. Onder deze verdenking

wordt de man opgenomen. Er wordt direct laboratoriumonderzoek ingezet. De dermatoloog neemt een huidbiopt af. Het laboratoriumonderzoek toont geen bijzonderheden. Histologisch onderzoek toont een lichenoïde ontsteking met hiernaast uitgebreide ijzerdeposities, geen vasculitis. Het beeld past bij een capillaritis, de ziekte van Schamberg, een pigmentstoornis behorend tot de purpura pigmentosa-groep. Dit betreft een onschuldige huidaandoening waarvan de oorzaak onbekend is. Er wordt onder andere gedacht aan een relatie met medicijngebruik, veneuze insufficiëntie en een contactallergie. Na de korte opname zien we de man nog enige malen terug op de polikliniek interne geneeskunde. De huidafwijkingen komen enigszins tot rust. Zijn medicatie blijft ongewijzigd. Het lukt om hem gerust te stellen. ■

contact

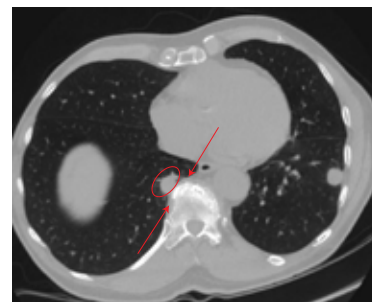
adees@planet.nl
cc: redactie@medischcontact.nl

Heeft u ook een interessante casus voor deze rubriek?

Stuur tekst (max. 300 woorden) en beeld naar redactie@medischcontact.nl.

Als uw casus wordt gepubliceerd, ontvangt u van ons het boek *Canon van de geneeskunde in Nederland*.

Wat ziet u?

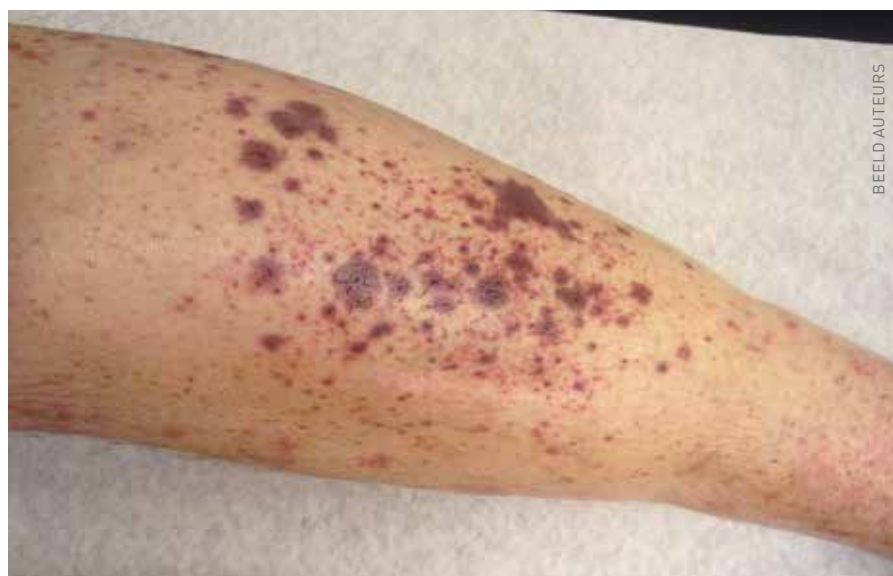

Een fitte, niet-rokende 79-jarige man hoest aanhoudend, na een bovensteluchtweginfectie. Wat ziet u op de CT en wat is uw DD?

U kunt reageren op medischcontact.nl/watzietu.



Het antwoord vindt u volgende week in Medisch Contact.



BEELD AUTEURS