

Corpora aliena

H.A.M. Heikens,
chirurg n.p.

beeld: auteur

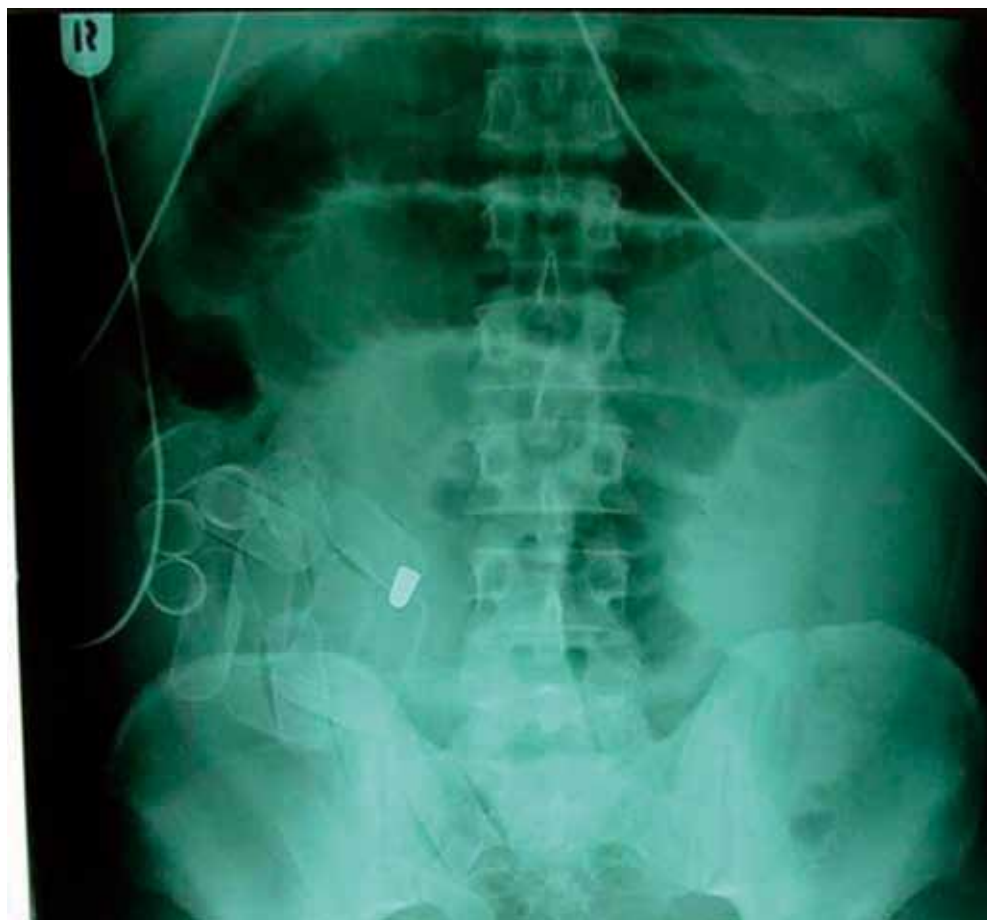
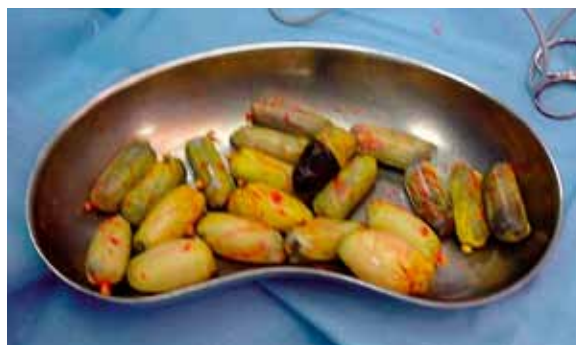Op de eerste hulp meldde zich een jongeman met buikklachten. Anamnese, lichamelijk onderzoek en auscultatie wezen in de richting van een ileus. Dit werd bevestigd door een buikoverzicht, waarop gedilateerde dunnedarmlussen te zien waren. Maar ook een in het oog springend corpus alienum met onmiskenbaar de vorm van een kogel. Tijd om de patiënt eens nader aan de tand te voelen en in het verleden te duiken.

En jawel, een paar jaar eerder was hij al eens met spoed op de ok terechtgekomen na een treffen met de politie: een kogel had schade aangericht in het abdomen. Een en ander werd hersteld, maar de kogel werd niet gevonden. Maar wat was er nu aan de hand? Voor wie het nog niet had gezien: er is sprake van nóg een aantal corpora aliena in de vorm van de bekende 'bolletjes'.

Normaal gesproken (nou ja, normaal) passeren en verlaten deze op natuur-

lijke wijze de tractus digestivus, maar door zijn verleden waren er uiteraard intra-abdominaal adhesies ontstaan en liep het spaak. Patiënt moest dus opnieuw op tafel, nu om de bolletjes te verwijderen. Die werden vervolgens anoniem aan de politie overhandigd (straatwaarde 25.000 euro). Ook nu was het herstel voorspoedig. Maar wat volgt?

Conclusie – naar analogie van de borden bij spoorwegovergangen – kijk goed uit, want er kan nóg een afwijking te zien zijn.



Via de rubriek Gezien kunt u opmerkelijke casuïstiek aan uw collega's tonen. U kunt uw bijdrage (beeld of geluid) met korte uitleg sturen naar redactie@medischcontact.nl. De redactie heeft het recht inzendingen te redigeren en in te korten.



Wilt u liever eerst zelf puzzelen? Ga dan naar www.medischcontact.nl, bekijk alvast het beeldmateriaal dat wij voor u hebben klaarliggen en bedenk wat daarop is te zien. In het eerstvolgende nummer van Medisch Contact leest u of u het bij het rechte eind had!